第 260 回

福岡外科集談会

日時：令和 5 年 7 月 29 日（土）　14：00～

場所：九州大学医学部百年講堂　　中ホール 1・2・3

福岡市東区馬出 3 - 1 - 1　TEL：092-642-5466

第 260 回福岡外科集談会

幹事　吉住　朋晴

九州大学大学院 消化器・総合外科

〒812-8582　福岡市東区馬出 3 - 1 - 1

TEL 092-642-5466 / FAX 092-642-5482

E-mail：2gikyoku@surg2.med.kyushu-u.ac.jp

福岡外科集談会は、フレミングがペニシリンを発見した 1928 年（昭和 3 年）に、九州大学第二外科教室第三代教授である後藤七郎教授が第一回を主催されました。それ以来、若い外科医の登竜門として 80 年以上の歴史がある由緒ある会です。

発表者へのお願い

1. 発表時間は 6 分、討論 2 分以内です。
2. 発表予定時間の 30 分前までにスライド受付にて、試写・動作確認を行ってください。
3. 発表はコンピュータープレゼンテーションのみといたします。対応アプリケーションは、Windows 版 PowerPoint です。
4. 次演者は次演者席にてお待ちください。
5. 参加費は 1 施設 3,000 円になります。受付にてお支払ください。

会場案内図

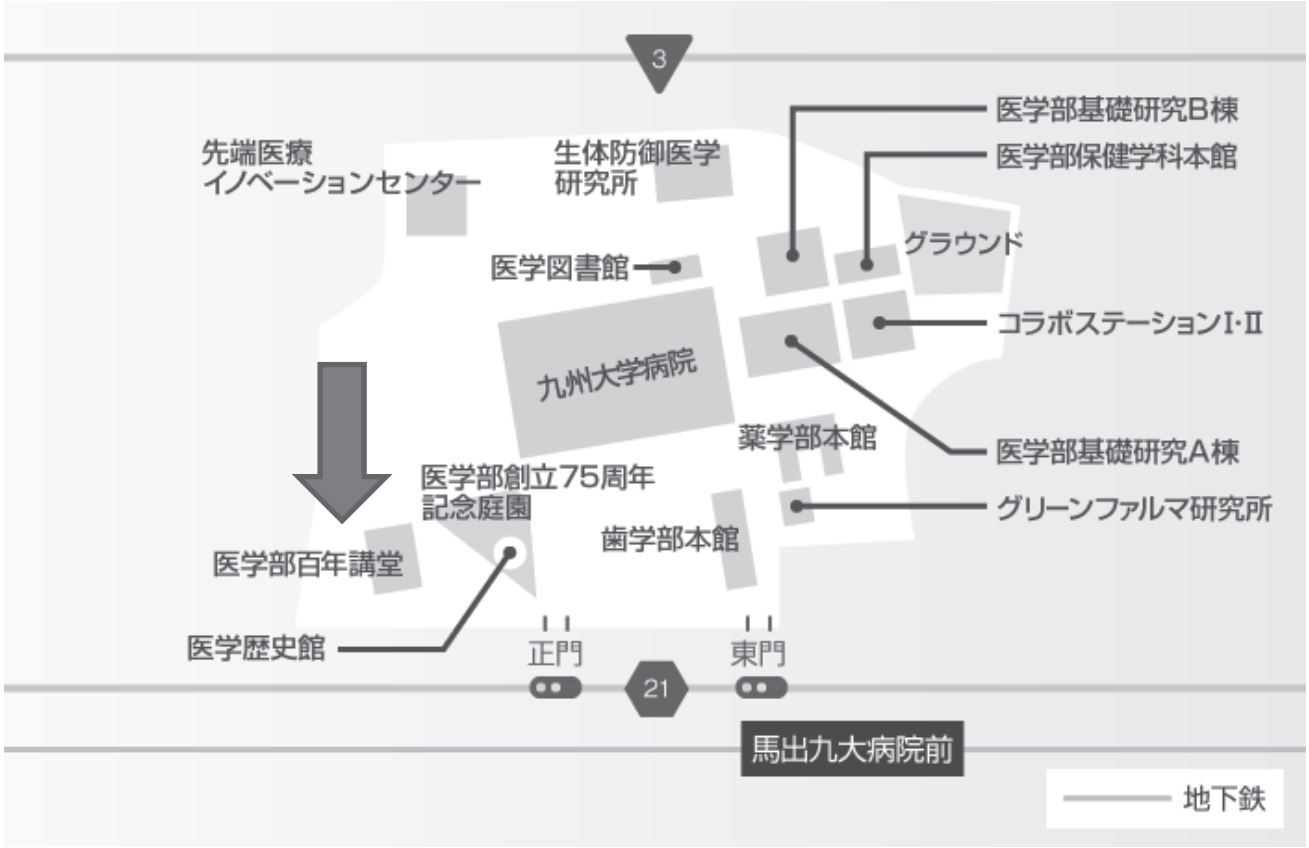

概要 | 九州大学医学部 百年講堂（kyushu-u.ac.jp）

プログラム

開会の挨拶　14：00〜14：05

九州大学大学院　消化器・総合外科　教授　吉住　朋晴　先生

肝・胆・膵１　14：10〜14：50

座長：　井口　友宏　先生　（国立病院機構 福岡東医療センター　肝胆膵外科）
　　森田　和豊　先生　（公立学校共済組合　九州中央病院　肝胆膵外科）

1‐1‐1.　肝細胞癌と鑑別困難であった肝反応性リンパ過形成の１切除例
広島赤十字・原爆病院　外科　三田 純也

1‐1‐2.　肝転移をきたした頭蓋内髄膜腫の１例
松山赤十字病院　外科　安井 悠真

1‐1‐3.　生体肝移植２年後に肝胆道系酵素の上昇を認め診断に苦慮した１例
九州大学大学院　消化器・総合外科　溝田 和弘

1‐1‐4.　陰核悪性黒色腫の肝転移に対して肝切除術を施行した１例
九州大学大学院　消化器・総合外科　岩崎 恒

1‐1‐5.　腹水貯留を伴った巨大肝細胞癌に対して肝右葉切除術を施行した１例
福岡市立病院機構　福岡市民病院　外科　田中 雅博

肝・胆・膵２　15：00～15：40

座長：　長尾　吉泰　先生　（九州大学病院　別府病院　外科）
　　坂田　一仁　先生　（製鉄記念八幡病院　外科）

1-2-1.　保存的に加療し得たアルコール性慢性膵炎による脾損傷の一例

国立病院機構　大分医療センター　外科　吉田 百合絵

1-2-2.　巨大膵石合併慢性膵炎フォロー中に診断された膵頭部がんに対し、膵全摘術を施行した一例

済生会福岡総合病院　外科　于 明洋

1-2-3.　胆嚢結腸瘻に対しERBD・ERGBDにより保存的に加療し得た１例

公立学校共済組合　九州中央病院　外科　佐藤 航平

1-2-4.　肝細胞癌脾臓転移に対して腹腔鏡下脾臓摘出術を施行した１例

福岡市立病院機構　福岡市民病院　外科　松原 詩歩

1-2-5.　十二指腸穿孔後に膵頭部アーケードに動脈瘤が生じ出血を繰り返したSegmental Arterial Mediolysisの１例

福岡市立病院機構　福岡市民病院　外科　坂田 亮

呼吸器　15：50～16：46

座長：　河野　幹寛　先生　（九州大学大学院 消化器・総合外科）
　　枝川　　真　先生　（済生会唐津病院　外科）

1-3-1.　左側の中縦隔腫瘍に対し右胸腔からロボット支援下アプローチした２例
国立病院機構　九州医療センター　呼吸器外科　坂口 魁哉

1-3-2.　術前ニボルマブ併用化学療法後に手術を施行した肺腺癌の一例
九州大学大学院　消化器・総合外科　横山 拓也

1-3-3.　腹腔動脈からの異常血管を有する右肺分画症の１切除例
九州大学大学院　消化器・総合外科　曽我部 雄太

1-3-4.　胸骨骨髄炎から縦隔炎をきたした１例
九州大学大学院　消化器・総合外科　辻 伊織

1-3-5.　超高齢の MET 遺伝子エクソン 14 スキップ変異陽性肺癌術後再発例における Tepotinib 療法の検討
松山赤十字病院　呼吸器センター　山村 悠貴

1-3-6.　血管走行異常を伴う肺癌手術の２例
国立病院機構　九州医療センター　呼吸器外科　細山田　融祐

1-3-7.　転移性肺腫瘍との鑑別に苦慮した肺クリプトコッカス症の１例
済生会福岡総合病院　外科　中島　秀仁

閉会の挨拶　16：50～

九州大学大学院　消化器・総合外科　教授　吉住　朋晴　先生

上部消化管　14：10～14：58

座長：　久松　雄一　先生　（国立病院機構 九州医療センター　消化管外科）
　　河野　浩幸　先生　（遠賀中間医師会おんが病院　外科）

2-1-1.　食道ステントが逸脱し小腸閉塞を発症した一例
九州大学病院別府病院　外科　河田 古都

2-1-2.　切除不能進行胃癌に対して SOX ＋Nivolumab 療法後に Conversion Surgery を行い、病理学的完全奏功が得られた１例
国立病院機構　九州医療センター 消化管外科・がん臨床研究部　納富 茅壽

2-1-3.　増大し幽門輪に嵌頓した胃炎症性類線維ポリープの一例
広島赤十字・原爆病院　外科　藤川 乱麻

2-1-4.　呼吸不全を伴った食道裂孔ヘルニアに対して手術を行った一例
製鉄記念八幡病院　外科　後藤 伸太郎

2-1-5.　十二指腸 GIST に対し外科的切除を施行した３例
中津市立中津市民病院　外科　伊藤 大地

2-1-6.　十二指腸 LECS により安全に切除し得たブルンネル腺過誤腫の１例
九州大学大学院　消化器・総合外科　佐藤 昇太

乳腺・その他　15：05～15：37

座長：　中ノ子　智徳　先生　（飯塚病院　外科）
　　増田　隆伸　　先生　（大分県立病院　外科）

2-2-1.　当科で経験した Intracystic papillary neoplasm の１例
中津市立中津市民病院　外科　　樋口　椋介

2-2-2.　線維腺腫内に非浸潤性小葉癌を伴った若年女性の一例
九州大学大学院　消化器・総合外科/病理診断科・病理部　　池田 俊司

2-2-3.　腹腔鏡下腫瘍摘出術を行った後腹膜嚢胞腺癌の１例
大分県立病院　外科　　調 広二郎

2-2-4.　巨大腹壁滑膜肉腫の１例
広島赤十字・原爆病院　外科　　中村 京二郎

下部消化管１　14：10～14：42

座長：　本坊　拓也　先生　（済生会福岡総合病院 外科）
　　笠木　勇太　先生　（国立病院機構　九州がんセンター　消化管外科）

3－1－1.　S 状結腸重複症に対して腹腔鏡下低位前方切除術を施行した１例
大分赤十字病院　外科　松田 真和

3－1－2.　GIST と鑑別困難であった直腸神経鞘腫の一例
松山赤十字病院　外科　舟越 弘樹

3－1－3.　検査用バリウムによる S 状結腸穿通をきたした１例
公立学校共済組合　九州中央病院　外科　髙階 悠

3－1－4.　当院における虫垂穿孔を来した虫垂杯細胞カルチノイドの１例
国立病院機構　大分医療センター　外科　黒瀬 友哉

下部消化管２　14：50～15：22

座長：　中司　悠 先生　（田川市立病院　外科）
　　財津　瑛子 先生　（九州大学大学院　消化器・総合外科）

3－2－1.　多発肝転移 R0 切除後無再発で経過している BRAF 変異陽性 StageIV 直腸癌の１症例
九州大学大学院　消化器・総合外科　進 勇輝

3－2－2.　回盲部癌術後早期に右外腸骨領域リンパ節および吻合部近傍の壁内転移を認めた１例
済生会唐津病院　外科　稲葉 大地

３-２-３.　経仙骨的アプローチにより切除しえた直腸 GIST の１例

済生会福岡総合病院　外科　　中村 聡太

３-２-４.　蛋白漏出性胃腸症を併発した肝転移を伴う上行結腸癌に対して手術を行なった一例

飯塚病院　外科　　南 祐

血管　15：30～16：26

座長：　岩佐　憲臣　先生　（公立学校共済組合　九州中央病院　血管外科）
川久保　英介　先生　（福岡市立病院機構福岡市民病院　外科）

３-３-１.　腸骨−大腿深動脈バイパスに拡大大腿深動脈形成を併施した１例

国立病院機構　九州医療センター　血管外科　　桑原 真理絵

３-３-２.　Ｂｌｕｅ　ｔｏｅ症候群に対してレオカーナで創傷治癒が得られた１例

国立病院機構　福岡東医療センター　外科　　上野 晃平

３-３-３.　血管内治療が奏功した医原性仮性動脈瘤の２例

公立学校共済組合　九州中央病院　外科　　宗村 岳人

３-３-４.　腹部大動脈を合併切除した精巣腫瘍、後腹膜リンパ節転移の一例

九州大学大学院　消化器・総合外科　　緒方 克哉

３-３-５.　背側膵動脈瘤を伴う正中弓状靭帯症候群に対して二期的治療を行った一例

九州大学大学院　消化器・総合外科　　馬場 崇平

３－３－６.　膝窩動脈外膜嚢腫に対して切除再建術を施行した１例

済生会福岡総合病院　血管外科　　永島 翔一朗

３－３－７.　PCI を契機に発症した上腕動脈閉塞に対しバイパス術を施行した１例

国立病院機構　別府医療センター　外科　　石松　諒

抄録

1-1-1.

肝細胞癌と鑑別困難であった肝反応性リンパ過形成の１切除例

広島赤十字・原爆病院　外科

○三田　純也
前田　貴司、辻田　英司、藤川　乱麻、
小野　雄生、酒井　陽玄、
田中　慎一、的野　る美、橋本　直隆、
大峰　高広、米谷　卓郎、山口　将平、
小西　晃造、橋本　健吉

症例は 78 歳、女性。 HCV 抗体陽性の精査目的に当院紹介となった。腹部 US：肝 S8 に 13mm 大の isoechoic lesion を指摘された。造影 CT：早期相で濃染され、後期相で washout を認めた。造影 MRI：T1 強調像・肝細胞相で低信号、T2 強調像・動脈相で高信号、拡散制限を認めた。腫瘍マーカーは全て正常範囲内であった。肝機能は Child-Pugh grade A (6 点)、ICG15 分停滞率 20.3 %であった。肝細胞癌が否定できず、 肝 S8 亜区域切除を施行した。手術時間：3 時間 25 分、出血量：20ml、術後合併症なく術後 10 日目に自宅退院となった。摘出標本は白色充実性で境界明瞭、病理組織学的検査でリンパ球が密に浸潤する境界不明瞭な病変を認め、CD3 (+)、CD10 (+)、CD20 (+)、bcl-2 (-)、及び EBV (-)であった。PCR 法で免疫グロブリン重鎖の再構成 band(-)であり、肝反応性リンパ過形成と診断された。文献的考察を加え報告する。

1-1-2.

肝転移をきたした頭蓋内髄膜腫の１例

松山赤十字病院　外科

○安井　悠真
永田　茂行、舟越　弘樹、中西　充、
木村　光一、信籐　由成、矢野　博子、
梶原　勇一郎、皆川　亮介、南　一仁、
西﨑　隆

髄膜腫の頭蓋外転移は極めて稀である。今回髄膜腫の肝転移に対し、肝切除した症例を経験したので報告する。

症例は 77 歳女性。2019 年に頭部髄膜腫に対し、他院で腫瘍摘出術を施行した。病理検査で良性髄膜腫と診断された。2023 年 1 月に健診で肝機能異常を指摘された。C T、M R I、P E T―C T 検査を施行し、肝右葉に長径 8 cm大の肝内胆管癌が疑われた。同年 3 月に肝右葉切除術を施行した。術後病理検査で原発巣と組織所見が似ており、髄膜腫(核分裂像が多く、悪性髄膜腫)と診断された。

文献検索で 2000 年以降、髄膜腫肝転移の報告は 38 例が確認された。髄膜腫肝転移の診断は肝内胆管癌などとの鑑別が問題となるが画像診断のみでは困難である。本症例でも術前に診断をつけられなかった。転移性髄膜腫に対する確立された治療法はないが、切除例の予後は良好である。

1-1-3.

生体肝移植２年後に肝胆道系酵素の上昇を認め診断に苦慮した１例

九州大学大学院　消化器・総合外科

○溝田　和弘
伊藤心二、戸島剛男、吉屋匠平、泉琢磨、
伊勢田憲史、筒井由梨子、利田賢哉、
中山湧貴、石川琢磨、二宮瑞樹、吉住朋晴

【症例】68 歳女性。原発性胆汁性胆管炎(PBC)による非代償性肝硬変に対して生体肝移植術を施行。術後 2 年目に肝胆道系酵素の増悪を認めた。診断目的の肝生検にて軽度の急性細胞性拒絶の診断にてステロイドパルス治療を開始した。治療効果を一時的に認め肝胆道系酵素の改善を認めたが再度著明な悪化を認めた。治療効果判定及び診断目的に 2 回目の肝生検を施行し、非アルコール性脂肪肝炎(NASH)による慢性肝不全の急性転化(Acute-on-chronic liver failure)の診断に至った。血漿交換を行うも肝機能改善なく生体肝移植ドナー不在にて根治的治療も困難であったため BSC の方針となった。

【まとめ】肝移植後に de novo NASH による ACLF の診断に至った本症例に若干の文献的考察を加えて報告する。

1-1-4.

陰核悪性黒色腫の肝転移に対して肝切除術を施行した１例

九州大学大学院　消化器・総合外科

○岩崎　恒
伊藤心二、戸島剛男、吉屋匠平、泉琢磨、
伊勢田憲史、筒井由梨子、利田賢哉、
中山湧貴、石川琢磨、二宮瑞樹、吉住朋晴

【症例】82 歳女性。201x 年 4 月陰核悪性黒色腫に対して全切除施行。201x+5 年 2 月の CT で右肺転移性腫瘍を指摘、201x+6 年 4 月右肺部分切除術施行。術後補助化学療法（Pembrolizumab 療法）を 1 年間施行。201x+8 年 4 月の CT で肝 S2 に 18mm の腫瘤性病変を認め、8 ヶ月で 26mm に増大した。悪性黒色腫の転移性肝腫瘍と診断し 201x+9 年 4 月ロボット支援下腹腔鏡下肝外側区域切除施行。病理組織学的検査で悪性黒色腫の肝転移であった。術後補助化学療法として Pembrolizumab 療法を開始し、無再発生存中である。

【まとめ】悪性黒色腫肝転移の報告は少なく、術後補助化学療法の観点からも若干の文献的考察を加えて報告する。

1-1-5.

腹水貯留を伴った巨大肝細胞癌に対して肝右葉切除術を施行した１例

福岡市立病院機構 福岡市民病院　外科

○田中 雅博
別城悠樹、武石一樹、二宮瑞樹、坂田亮
西村章、川久保英介、西田康二郎
江口大彦、東秀史

＜背景＞
腹水貯留を伴った巨大肝細胞癌に対して肝切除を行い、根治切除できた症例を経験したので報告する。
＜症例＞
62 歳男性。食欲低下、体重減少のため近医を受診。巨大肝腫瘤を指摘されて当院紹介。肝右葉に 12cm 大の腫瘤を認め、門脈腫瘍栓を認めた。糖尿病、低栄養状態（Alb 2.0 g/dl）の改善目的に入院するも、腹水は増加傾向。腹水穿刺細胞診は陰性。T-bil 0.98mg/dl,PT 61%, ICG15 分停滞率は 9%であった。腫瘍マーカーはいずれも陰性。入院中に発熱を認め、腫瘍壊死による発熱と判断。腹水は巨大腫瘍で Outflow block による腹水と判断。肝右葉切除を施行した。開腹時、肝臓は慢性肝炎。腹膜播種を認めなかったが、横隔膜に浸潤あり。手術時間：6 時間 47 分、出血量：1714ml。術後高ビリルビン血症が遷延したが、20 日目に退院。病理診断は HCC の診断で、横隔膜浸潤、門脈腫瘍栓を認めたが R0 であった。
＜結語＞
治療抵抗性腹水を伴った場合でも、適切な症例選択により、肝切除の適応となる。

1-2-1.

保存的に加療し得たアルコール性慢性膵炎による脾損傷の一例

国立病院機構 大分医療センター　外科

○吉田　百合絵
黒瀬　友哉、荒金　祐典、高橋　純一、
渡邉　公紀、高祖　英典、椛島　章

非外傷性の脾損傷は稀である。アルコール性慢性膵炎の経過中、2.2%に被破裂、脾臓被膜下出血、脾門部仮性嚢胞といった脾臓合併症をきたすと言われている。症例は49歳男性。近医にて、腹痛精査の上部内視鏡検査施行後より腹痛増悪・発熱を認め当院救急搬送された。CTにて慢性膵炎の炎症波及による脾損傷を認めた。被膜断裂・血性腹水を認めたが、搬送時バイタルサイン安定し、活動性出血を認めず、保存的加療の方針とした。脾破裂のリスク高く、外科を主科とし入院治療を行った。膵炎・脾損傷改善後は内科外来にて経過観察中である。

脾破裂の治療では、以前は脾臓摘出術が一般的であったが、脾臓摘出後の敗血症を懸念し、できる限り脾臓を温存するようになっている。外科救急において、脾破裂や脾損傷と診断された場合、外傷以外の様々な原因で発生することも忘れてはいけないと改めて認識させられる症例であった。

1-2-2.

巨大膵石合併慢性膵炎フォロー中に診断された膵頭部がんに対し、膵全摘術を施行した一例

済生会福岡総合病院　外科

○于　明洋
原田昇、王歓林、藤本禎明、高田和樹、
岡留淳、平井文彦、本坊拓也、江見泰徳、
伊東啓行、定永倫明、松浦弘

74歳女性。20数年前より膵頭部、尾部を中心とする結石、主膵管拡張および膵実質菲薄化があり、慢性膵炎と診断された。フォロー中の血液検査で肝胆道系酵素上昇を指摘され、MRCPで膵頭部に約3cmの腫瘍性病変を認め、EUS-FNAで腺癌と判明した。
主膵管は膵尾部まで拡張し、今後残膵癌や膵炎再燃のリスクを考慮し、膵全摘術を施行した。術後経過良好で2週間後に当科退院となった。病理所見はT3N1bM0 StageⅡBであった。
巨大膵石合併慢性膵炎を併発する膵頭部がんの一例を経験した。膵石合併慢性膵炎は膵がんハイリスク因子の一つであり、それが同時に存在する膵頭部がんに対して、全膵摘出術は有用な手術選択肢とされている。

1-2-3.

胆嚢結腸瘻に対し ERBD・ERGBD により保存的に加療し得た１例

公立学校共済組合 九州中央病院
外科、膵臓内科[1]

○佐藤　航平
森田和豊、冨山貴央、永山林太郎[1]、髙階悠、宗村岳人、野中謙太朗、藤中良彦、岩佐憲臣、大垣吉平、前原伸一郎、中村俊彦、寺本成一、隈宗晴、斉藤元吉、足立英輔、梶山　潔

症例は 60 代男性で、30 代から 2 型糖尿病あり、糖尿病性腎症（維持透析）・網膜症（高度視力障害）・神経障害を合併していた。身長 176 cm 体重 113 kg、BMI 36.3 と高度肥満を認め、胆嚢炎での保存的加療の既往があった。CT にて胆嚢結腸瘻を伴う胆石性胆嚢炎の診断で、絶食・抗菌薬にて加療を開始した。加療中に下血があり、貧血の進行、PT-INR 延長を認めた。下血の原因としては胆嚢出血が胆嚢結腸瘻を通じて排泄された可能性が示唆された。手術はハイリスクであり、ERBD・ERGBD を留置、ビタミン K を補充した。炎症反応、PT-INR とも正常化し、再出血もなく外来経過観察中である。胆嚢結腸瘻に対し保存的に加療し得た症例を経験したので報告する。

1-2-4.

肝細胞癌脾臓転移に対して腹腔鏡下脾臓摘出術を施行した１例

福岡市立病院機構 福岡市民病院　外科

○松原　詩歩
別城悠樹、武石一樹、二宮瑞樹、坂田亮
西村章、川久保英介、西田康二郎、江口大彦
東秀史

＜背景＞
肝細胞癌の遠隔転移は肺、骨、リンパ節などが知られているが、脾臓転移をきたす症例はまれ(2.2%)である。肝細胞癌脾臓転移再発に対して腹腔鏡下脾臓摘出術を施行したので報告する。
＜症例＞
76 歳女性、HCV （SVR 後）。肝細胞癌に対してマイクロ波凝固壊死療法(2008 年、S3)、ラジオ波焼却療法（2009 年、S5)、肝動脈化学塞栓療法（2021 年、S3)、腹腔鏡下肝 S7 亜区域切除（2022 年）を施行した。2022 年末より AFP の上昇を認め（16.5→33.6→4853ng/ml)、CT 検査にて脾臓に 30mm の腫瘤、肝前面大網に 12mm の腫瘤、肝門部リンパ節腫脹 10mm を認め肝細胞癌再発の診断となった。脾臓転移部位は破裂のリスクが高く、他病変も切除可能であることから、腹腔鏡補助下脾臓摘出術・大網腫瘍切除、リンパ節切除を施行した。
＜結語＞
肝細胞癌脾臓転移では 33%に破裂がみられたとの報告があり、他臓器病変がコントロール可能であれば脾臓摘出は治療選択肢として考慮すべきである。

1-2-5.

十二指腸穿孔後に膵頭部アーケードに動脈瘤が生じ出血を繰り返した Segmental Arterial Mediolysis の１例

福岡市立病院機構 福岡市民病院　外科

○坂田　亮
二宮瑞樹、武石一樹、別城悠樹、西村章
川久保英介、西田康二郎、江口大彦、東秀史

症例は 72 歳男性。他院にて十二指腸穿孔に対して手術後 2 日目に後腹膜血腫と膵頭部背側アーケードに 3 個の数珠状動脈瘤を認めた。緊急で動脈塞栓術(TAE)を試みられたが正中弓状靭帯圧迫症候群のため腹腔動脈側からアプローチできず、当院紹介となった。同日緊急で開腹下に膵頭部背側動脈結紮術を施行。術直後は良好に経過していたが、術後 3 日目に強い腹痛が出現し、造影 CT にて膵頭部腹側アーケードに新たに 2 個の数珠状動脈瘤が出現した。切迫破裂と考え、上腸間膜動脈(SMA)側からアプローチ可能と考えられたため緊急 TAE を施行した。正中弓状靭帯圧迫に関連した動脈瘤形成も疑われたが、本症例は SMA より副右肝動脈が分岐し、肝門で左肝動脈とも交通していたため、膵頭部アーケードの過剰血流はなく、Segmental Arterial Mediolysys(SAM)を疑った。現在術後 7 ヶ月無再発生存中。SAM について文献的考察を加え報告する。

1-3-1.

左側の中縦隔腫瘍に対し右胸腔からロボット支援下アプローチした２例

国立病院機構 九州医療センター
呼吸器外科[1]
耳鼻咽喉科[2]

○坂口　魁哉
松岡　史生、若洲　翔、上妻　由佳、
瓜生　英興[2]、田川　哲三、中島　寅彦[2]、
山﨑　宏司

【症例 1】33 歳男性。気管左背側に 15×23×54 ㎜の紡錘状軟部腫瘤を認め、左反回神経由来の腫瘍が疑われた。左鎖骨下動脈、大動脈弓を避けるため左半腹臥位にて右胸腔よりアプローチとした。ロボット支援下に良好な視野での腫瘍摘出が可能であった。
【症例 2】72 歳女性。左甲状腺から気管分岐部左側に達する 41×35×125㎜ の縦隔甲状腺腫に対し耳鼻科と合同で手術を行った。まず左側臥位に右胸腔からロボット支援下に気管分岐部左側を展開し腫瘍の最尾部を剥離した。次に仰臥位で頸部襟状切開から甲状腺左葉を剥離し頚部から腫瘍を摘出した。術後に嗄声を認めたが POD5 で退院となった。左傍気管領域は右胸腔から良好な視野が得られ、左中縦隔腫瘍のアプローチに適している。

1-3-2.

術前ニボルマブ併用化学療法後に手術を施行した肺腺癌の一例

九州大学大学院　消化器・総合外科[1]
九州大学病院 呼吸器外科[2]

○横山 拓也[1]
木下郁彦[1,2]、中西芳之[2]、赤嶺貴紀[1,2]、
大薗慶吾[2]、河野幹寛[1,2]、竹中朋祐[1,2]、
吉住朋晴[1]

【背景】切除可能な進行非小細胞肺癌の術前化学療法としてニボルマブ併用化学療法が良好な治療成績を示した（CheckMate816 試験）。今回、肺腺癌（cT4N2M0 cStageⅢB）に対して CheckMate816 レジメンを適応し、手術を施行した当院で一例目の症例を報告する。
【症例】50 代、男性。咳嗽を主訴に近医受診し、Xp で右下肺野にすりガラス影を指摘された。気管支鏡検査による病理診断で肺腺癌の診断となった。オンコマインではドライバー遺伝子変異は陰性、PD-L1 発現は TPS3%であった。CheckMate816 レジメン（ニボルマブ + シスプラチン + ペメトレキセド）を施行後に手術を施行する方針となった。特記すべき有害事象なく 3 コース終了し、治療効果は腫瘍径のわずかな増大を認め SD と判定した。今後胸腔鏡補助下右肺中下葉切除術を施行予定であり、本症例における術中所見、病理所見、術後経過について考察を交えて報告する。

1-3-3.

腹腔動脈からの異常血管を有する右肺分画症の 1 切除例

九州大学大学院　消化器・総合外科 [1]
九州大学病院　呼吸器外科 [2]

○曽我部 雄太 [1]
木下郁彦 [1,2]、中西芳之 [2]、赤嶺貴紀 [1,2]、
大薗慶吾 [2]、河野幹寛 [1,2]、竹中朋祐 [1,2]、
吉住朋晴 [1]

症例:60 代男性。咳嗽と血痰を主訴に近医を受診し、単純 CT で右肺下葉に 5.4cm の腫瘤影を認め、当院紹介となった。造影 CT で右肺下葉に含気のない肺組織と腹腔動脈から分岐する異常血管を認め、肺分画症と診断した。手術ではまず肺靭帯を切離したが、側副血行が発達しており易出血性だった。腹腔動脈から分岐した異常血管を同定・切離し、A6-10、下肺静脈、下葉気管支を切離して右肺下葉切除を完了した。術後経過良好で術後 12 日目に退院となった。
考察:肺分画症は「大循環系から分岐する異常血管を有する、正常な気管との交通のない肺組織塊」と定義され、異常血管の殆どは下行大動脈や腹部大動脈から直接分岐する。今回、腹腔動脈からの異常血管を有する稀な右肺分画症の切除例を経験したので報告する。

1-3-4.

胸骨骨髄炎から縦隔炎をきたした 1 例

九州大学大学院　消化器・総合外科 [1]
九州大学病院　呼吸器外科 [2]

○辻　伊織 [1]
木下郁彦 [1,2]、中西芳之 [2]、赤嶺貴紀 [1,2]、
大薗慶吾 [2]、河野幹寛 [1,2]、竹中朋祐 [1,2]、
吉住朋晴 [1]

症例は 71 歳男性。前胸部痛のため近医を受診し、画像上異常なく保存的治療が行われた。症状改善せず、24 日後に撮影された胸部 CT で胸骨の骨破壊、皮下膿瘍、前縦隔左側に膿瘍形成を認めた。胸骨骨髄炎からの縦隔炎の診断で、胸腔鏡下洗浄ドレナージ、胸壁皮下解放ドレナージ術を施行した。術後は抗生剤投与、創部・胸腔内の洗浄を継続し、症状の改善を認めた。術後 39 日目に胸腔ドレーンを抜去、皮下の開放創は自然閉鎖し、術後 45 日目に退院した。胸骨骨髄炎から縦隔炎を発症した稀な症例を経験したので報告する。

1-3-5.

超高齢の MET 遺伝子エクソン 14 スキップ変異陽性肺癌術後再発例における Tepotinib 療法の検討

松山赤十字病院　呼吸器センター

○山村　悠貴
桂　正和、平山　龍太郎、片山　一成、大下　一輝、徳永　貴之、梶原　浩太郎、吉田　月久、牧野　英記、兼松　貴則、竹之山　光広

【緒言】肺腺癌の 2.9% に MET 遺伝子エクソン 14 スキップ変異を認める。近年 MET チロシンキナーゼ阻害薬として Tepotinib が承認された。VISION 試験における年齢中央値は 73.1 歳と高齢であった。
【症例】88 歳の男性。X-2 年 4 月右多発肺癌
（pT2a(PL3)N0M0,StageIB,Adenocarcinoma）に対して胸腔鏡補助下右肺 S8 区域切除、右肺上葉部分切除、ND1a+#7 を施行した。術後経過観察中、X 年 2 月癌性胸膜炎、多発リンパ節転移の再発を認めた。オンコマインで EGFR などは陰性であったが、Archer MET で変異陽性が判明した。X 年 3 月 Tepotinib を 500mg から開始したところ、有害事象として Grade1 のクレアチニン上昇を認めた。休薬の後 250mg で再開したところ良好に経過した。効果判定 CT では PR であった。
【考察】Tepotinib は超高齢であっても、クレアチニン上昇などの有害事象に慎重に対応することにより忍容性は良好であった。

1-3-6.

血管走行異常を伴う肺癌手術の 2 例

国立病院機構 九州医療センター
呼吸器外科

○細山田　融祐
上妻由佳、若洲翔、田川哲三、山﨑宏司

【背景】前方からの視野による肺癌手術は、特に肺門部において良好な視野を確保することが可能である。今回、我々は血管走行異常を伴う肺癌 2 例に対し、前方視野法によるロボット支援下手術で安全に手術を施行できたため報告する。

【症例 1】59 歳女性。左上葉肺癌の術前 CT で左上肺静脈が左腕頭静脈に流入する部分肺静脈還流異常（PAPVC）の所見を認めた。切除予定肺のみの還流異常であり、ロボット支援下左肺上区域切除術を施行した。異常還流を有する肺静脈の処理を先行し、続いて肺動脈、気管支処理を行う手順で安全に手術を終了した。

【症例 2】51 歳男性。左上葉肺癌の術前 CT で完全型血管輪を有する重複大動脈弓の所見を認めた。ロボット支援下左肺上葉切除術を施行し、左反回神経は通常通り動脈管索背側に同定できた。

【考察】血管走行異常を伴う肺癌手術では、術前の適切な評価と頭側視野の確保が必要である。

1-3-7.

転移性肺腫瘍との鑑別に苦慮した肺クリプトコッカス症の1例

済生会福岡総合病院　外科[1]
病理診断科[2]
感染症内科[3]

○中島　秀仁[1]
平井 文彦[1]、高田 和樹[1]、本坊 拓也[1]、
定永 倫明[1]、
岩崎 教子[3]、加藤 誠也[2]、松浦 弘[1]

肺クリプトコッカス症は肺内に単発の結節影を呈することがあり、肺腫瘍との鑑別が困難なことが報告されている。今回、S状結腸がん術後に肺結節が出現し、転移性肺腫瘍と肺クリプトコッカス症との鑑別に苦慮した1例を経験したため報告する。
症例は75歳女性。S状結腸がん(sT3N0 cM0、pStageⅡa)に対して腹腔鏡下S状結腸切除術後、術後補助化学療法は希望されず、経過観察となっていた。術後18ヶ月目のCTで左肺下葉に結節影が出現し、FDG-PETでも異常集積を認めたため、S状結腸がんの転移再発が疑われ、胸腔鏡下左肺下葉部分切除術を施行された。病理検査で肺クリプトコッカス症による肉芽腫形成と判明した。無症状、クリプトコッカス抗原も陰性だが、基礎疾患を有しているためフルコナゾールを半年内服する方針となった。

2-1-1.

食道ステントが逸脱し小腸閉塞を発症した一例

九州大学病院別府病院　外科

○河田 古都
米村祐輔、吉賀亮輔、安東由貴、
廣瀬皓介、津田康雄、長尾吉泰、
増田隆明、三森功士

症例は70代男性。食事摂取困難と体重減少を主訴に精査目的で当科紹介。精査の結果、食道癌(Lt, cT4N1M0 cStageⅣA)と診断。飲水も困難で誤嚥を繰り返す状態で、まずは食道ステントを留置した。食事摂取困難は改善し化学療法(FP+Pembro)を導入。放射線療法を追加する際はステント抜去も検討していた。化学療法2コース目(ステント留置35日目)に嘔吐あり、画像検査でステント逸脱による小腸閉塞を認めた。小腸部分切除術(ステント摘出)を施行した。
食道癌に対しステント留置はガイドライン上も選択肢として記載されるが、ステント逸脱は起こりうる合併症の一つとして留意が必要である。今回、化学療法後の腫瘍縮小により食道ステントが逸脱したと考えられ、逸脱したステントによる小腸閉塞を発症した一例を経験したので、若干の文献的考察を加えて報告する。

2-1-2.

切除不能進行胃癌に対してSOX ＋Nivolumab 療法後に Conversion Surgery を行い、病理学的完全奏功が得られた1例

国立病院機構 九州医療センター
消化管外科・がん臨床研究部

○納富 茅壽
上原英雄、藤岡雄介、蓮田博文、楠元英次、
久松雄一、吉田倫太郎、坂口善久、楠本哲也

症例は59歳、男性。心窩部痛と嘔気を自覚し、近医を受診した。上部消化管内視鏡検査にて胃角上部～前庭部小彎に2型病変を認め、中分化型腺癌と診断され当科紹介となった。腹部造影CT検査では胃小彎～噴門周囲、腹腔動脈周囲に高度リンパ節転移を認め、局所進行切除不能胃癌と判断し S-1+oxaliplatin(SOX) ＋Nivolumab療法による全身化学療法を行った。6コース施行後の造影CT検査で、原発巣・リンパ節転移ともに縮小を認め、Conversion Surgeryを行う方針とした。開腹胃全摘術、D2郭清、Roux-en-Y再建を行い、切除標本の組織学的効果判定は、Grade3、病理学的完全奏功（pCR）であった。切除不能胃癌に対して SOX ＋Nivolumab 療法が奏功し、Conversion Surgery により pCR が得られた症例を経験したので、若干の文献的考察を加えて報告する。

2-1-3.

増大し幽門輪に嵌頓した胃炎症性類線維ポリープの一例

広島赤十字・原爆病院　外科

○藤川 乱麻
三田純也、酒井陽玄、小野雄生、田中慎一的野る美、橋本直隆、大峰高広、米谷卓郎山口将平、小西晃造、辻田英司、橋本健吉前田貴司

(緒言)炎症性類線維ポリープ(IFP)は消化管の粘膜下に首座を置く稀な良性腫瘍であり、胃の前庭部に好発する。今回、我々は、増大し幽門輪に嵌頓した胃 IFP に対し腹腔鏡内視鏡合同胃切除術(LECS)を施行したので報告する。
(症例)73 歳男性。X-17 年、胃前庭部に 10mm 大のポリープを認め生検にて IFP の所見であった。X 年、貧血精査の上部消化管内視鏡検査で胃前庭部から幽門輪に嵌頓した 8cm 大の有茎性粘膜下腫瘍を指摘。内視鏡的切除は困難であったため当科紹介となり LECS を施行した。病理組織学的検査にて IFP の診断であった。
(結語)17 年で増大し幽門輪に嵌頓した IFP の一例を経験した。腸重積や癌を合併した症例も散見されており、IFP 患者の診療においては、切除や慎重な経過観察が必要である。

2-1-4.

呼吸不全を伴った食道裂孔ヘルニアに対して手術を行った一例

製鉄記念八幡病院　外科

○後藤　伸太郎
坂田　一仁、谷口　隆之、松下　章次郎、髙浪　英樹、塚本　修一、難波江　俊永、石川　幹真

症例は 80 歳女性。意識障害、酸素化低下のため当院搬送となった。CT 検査で食道裂孔ヘルニアを認め、胃、小腸、横行結腸が胸腔内に脱出しており、肺が著明に圧迫されていた。NPPV による呼吸管理を行い、手術を行った。開腹したところ食道裂孔は 5×5cm に改題し広範囲の小腸、横行結腸および胃全体が胸腔内に脱出していたため腹腔内に還納し、食道裂孔を縫縮、噴門形成を追加し手術を終了した。術後、再膨張性肺水腫および肺炎にて人工呼吸管理を要したが、術後 7 日で抜管、術後 39 日で退院となった。
【結語】食道裂孔ヘルニアにより呼吸不全に至った症例を経験した。若干の文献的考察を加えて報告する。

2-1-5.

十二指腸 GIST に対し外科的切除を施行した 3 例

中津市立中津市民病院　外科

○伊藤 大地
梅田健二、樋口椋介、松本紘明、
野田大樹、増田吉朗、永松敏子、
内田博喜、江頭明典、福山康朗、
折田博之、是永大輔

十二指腸原発の消化管間質腫瘍(Gastrointestinal Stromal Tumor：GIST)は全 GIST の 4.5 %と比較的まれな疾患である。術式は腫瘍の大きさと発生部位により規定され、多様な術式が考えられる。
症例 1 は 69 歳男性。高度貧血の精査にて十二指腸乳頭部に腫瘤を認め、生検にて GIST の診断となった。膵浸潤を疑う所見を認めたため、亜全胃温存膵頭十二指腸切除を施行した。
症例 2 は 38 歳女性。健診の上部消化管内視鏡検査にて十二指腸球部に粘膜下腫瘍を認めた。画像精査にて GIST を疑い、腹腔鏡下十二指腸部分切除術を施行した。病理の結果、GIST の診断となった。
症例 3 は 90 歳男性。黒色便の精査にて十二指腸下行脚に粘膜下腫瘍を認め、生検にて GIST の診断となった。腹腔鏡下十二指腸部分切除術を施行した。
今回、外科的切除を行った十二指腸 GIST 3 例の臨床病理学的特徴について検討したので、文献的考察を加えて報告する。

2-1-6.

十二指腸 LECS により安全に切除し得たブルンネル腺過誤腫の 1 例

九州大学大学院　消化器・総合外科

○佐藤 昇太
川副徹郎、池田真一郎、江端由穂、
吉山貴之、夏越啓多、播磨朋哉、田中康、
田尻裕匡、財津瑛子、中西良太、
中島雄一郎、太田光彦、沖英次、
吉住朋晴

51 歳女性。十二指腸球部のブルンネル腺過形成に対する治療目的に当科紹介となった。21mm とサイズが大きく、内視鏡的切除は困難であり外科的加療を行う方針とした。2020 年に D-LECS(十二指腸腫瘍に対する腹腔鏡・内視鏡合同手術)が保険収載となり、本症例でも D-LECS を選択した。内視鏡下に粘膜面から切除範囲を決定し、腹腔鏡下に腫瘍切除、欠損部の閉鎖を行なった。術後は通過障害や縫合不全なく経過し、術後 14 日目に自宅退院となった。病理診断はブルンネル腺過誤腫の診断で悪性所見なく断端陰性であった。十二指腸ブルンネル腺過誤腫に対して D-LECS で治療を行なった症例は限られており、若干の文献的考察を交えて報告する。

2-2-1.

当科で経験した Intracystic papillary neoplasm の1例

中津市立中津市民病院　外科

○樋口 椋介
江頭明典、伊藤大地、松本紘明、野田大樹、増田吉朗、梅田健二、永松敏子、内田博喜、福山康朗、折田博之、是永大輔

【症例】60代女性。数年前から胆嚢底部に壁肥厚を認めており、胆嚢腺筋症として経過観察されていた。検診で胆嚢ポリープを指摘されたため当院を受診し、造影CTで胆嚢底部に造影効果を有する腫瘤と、EUSで胆嚢底部のRAS内に10㎜大の低エコー腫瘤を認めた。胆嚢ポリープ疑いで腹腔鏡下胆嚢摘出術を施行した。摘出胆嚢は底部に13㎜大の隆起性病変を認めており、組織学的には軽度～中等度の異型上皮を伴う乳頭状腫瘍の所見があり Intracystic papillary neoplasm（ICPN）の診断であった。
【考察】ICPNは2010年のWHO消化器腫瘍分類で新たに胆嚢癌の前癌・早期癌病変として規定された乳頭状病変の一つである。ICPNは術前診断が困難であり、また半数以上に浸潤癌が併存していると報告されている。
【結語】今回、我々は稀な疾患であるICPNの1例を経験したので報告した。

2-2-2.

線維腺腫内に非浸潤性小葉癌を伴った若年女性の一例

九州大学大学院　消化器・総合外科[1]
九州大学大学院　病理診断科・病理部[2]

○池田　俊司
茂地 智子[1]、若杉 絢子[1]、大森 幸恵[1]、伊地知 秀樹[1]、朝永 匠[2]、小田 義直[2]、沖 英次[1]、吉住 朋晴[1]

非浸潤性小葉癌(LCIS)は生検の0.5-3.8%の頻度で偶発的に見つかり、乳癌の発症が4-5倍となるリスクの指標である。
症例は27歳女性。月経困難症の精査のCTで右乳房腫瘤を認め紹介となった。乳房超音波検査で右乳房に境界明瞭な低エコー腫瘤を2個(CD区域：26mm大、C区域：20mm大)認めた。MRIでT2WIで高信号と低信号が混在し、針生検で悪性所見なく線維腺腫(FA)の診断に至った。経過観察中、僅かに増大し本人希望で両病変とも摘出術を施行した。病理所見にてCD区域の腫瘤はFA内にLCISを伴い、切除断端は陰性であった。
FA内に乳癌を合併する頻度は0.1-0.3%と低く、その内LCISは66-44%、非浸潤性乳管癌(DCIS)は40-12%との報告がある。今回、FA内にLCISを伴った若年女性の一例を経験した。稀な病態であるが、これを念頭に置くことが病態把握の一助となる症例も存在することが考えられた。

2-2-3.

腹腔鏡下腫瘍摘出術を行った後腹膜嚢胞腺癌の1例

大分県立病院　外科

○調 広二郎
井口詔一、堤 智崇、増田隆伸、
寺師貴啓、増野浩二郎、池部正彦、
宇都宮 徹

【症例】30歳台女性。4年前に肝右葉下面に接する7cm径の嚢胞性病変を指摘され、肝嚢胞の診断で経過観察となっていた。今回の再検査で嚢胞径は4cmに縮小していたが、妊娠挙児希望があり手術の方針となった。腹腔鏡観察にてモリソン窩の後腹膜に4cm径の白色調嚢胞性腫瘤が認められたが、肝・腎・結腸との連続性はなかった。被膜損傷を来すことなく腹腔鏡下腫瘍摘出術を施行した。肉眼的には黒褐色の粘稠内容物を有する単房性嚢胞で、内腔の一部に乳頭状結節が認められた。病理組織学検査では、乳頭状結節部に上皮内腺癌が認められ、免疫染色で上皮にはCK7(+)、CK20(+)、calretinin(-)、間質にはEstrogen receptor(+)が認められた。後腹膜嚢胞腺癌の診断で、卵巣の境界悪性粘液腫瘍に相当する所見であり、追加治療なく経過観察中である。

2-2-4.

巨大腹壁滑膜肉腫の1例

広島赤十字・原爆病院　外科

○中村 京二郎
山口将平、藤川乱麻、三田純也、小野雄生
酒井陽玄、田中慎一、的野る美、橋本直隆
大峰高広、米谷卓郎、小西晃造、辻田英司
橋本健吉、前田貴司

症例は24歳、女性。 無月経と腹部腫瘤を主訴に精査目的に当院へ紹介された。CT検査で27cm大の腹腔内腫瘤を指摘され、壊死を疑う広範な造影不良域を認めた。悪性が強く疑われ、腫瘍摘出術を施行した。開腹すると、腫瘍は腹腔内を占拠しており、左腹直筋から発生した有茎性の腫瘍であった。他臓器浸潤はなく、大網の血管が腫瘍へ注ぎ込んでいたため、大網を切離し、血管を結紮切離した。腫瘍からマージンを確保して、stalk根部の腹直筋を凝固切離して腫瘍を摘出した。病理組織学的検査で滑膜肉腫と診断された。術後補助化学療法を施行して、3年間再発なく経過している。
滑膜肉腫は悪性軟部腫瘍の約7%と比較的稀な腫瘍である。大関節周囲が好発部位で、腹壁原発は全滑膜肉腫の中でも約2.6%と稀である。今回、我々は巨大腹壁滑膜肉腫の1例を経験したので、文献的考察を加えて報告する。

3-1-1.

S 状結腸重複症に対して腹腔鏡下低位前方切除術を施行した 1 例

大分赤十字病院　外科

○松田　真和
田中　亮太、湯川　恭平、多田　和裕、
水内　寛、間野　洋平、吉住　文孝、
岩城　堅太郎、廣重　彰二、武内　秀也、
福澤　謙吾

症例は 48 歳男性。既往歴、手術歴なし。検診目的の下部消化管内視鏡検査で S 状結腸に側方発育型大腸腫瘍を認め精査加療目的に当院紹介となった。精査の結果、S 状結腸に腫瘍を疑う病変を伴った重複症を認め、腹腔鏡下低位前方切除術（D3 郭清）を施行した。術中所見では、重複腸管病変周囲に著明な炎症所見を認め、骨盤底腹膜に強固に癒着していた。大腸重複症は稀な先天性疾患であり、通常は腹痛、下痢、便秘、消化管出血、腹部腫瘤などを契機に幼児期に発見され、成人での発症はさらに稀である。今回我々は、S 状結腸の腸管重複症に対して腹腔鏡下低位前方切除術を施行した 1 例を経験したので、若干の文献的考察を加えて報告する。

3-1-2.

GIST と鑑別困難であった直腸神経鞘腫の一例

松山赤十字病院　外科

○舟越 弘樹
南一仁、中西充、徳永貴之、松田大介、
木村光一、信藤由成、梶原勇一郎、矢野博子、
吉田月久、桂正和、本間健一、永田茂行、
皆川亮介、山岡輝年、川口英俊、竹之山光広、
西﨑隆
病理診断科　大城由美

神経鞘腫は Schwann 細胞より発生する腫瘍であり直腸原発は非常に稀である。GIST と鑑別困難であった直腸神経鞘腫の一例を経験したため文献的考察を加え報告する。
症例は 51 歳女性。便潜血陽性を主訴に受診した。下部消化管内視鏡で直腸 Ra に粘膜下腫瘍様隆起を認め、生検の免疫染色で c-kit 弱陽性であった。造影 CT で複数の領域リンパ節腫大を認め、FDG-PET で直腸 Ra に強い FDG 集積を伴う 6cm 径の腫瘤性病変を認めた。以上から領域リンパ節転移を伴う悪性 GIST が疑われたが確定診断に至らなかった。診断治療目的にロボット支援下低位前方切除術を施行した。切除標本免疫染色で c-kit 陰性、S100 陽性であり、良性の直腸神経鞘腫と診断した。

3-1-3.

検査用バリウムによるＳ状結腸穿通をきたした１例

公立学校共済組合 九州中央病院

○髙階　悠
大垣　吉平、宗村　岳人、冨山　貴央、野中　謙太朗、森田　和豊、藤中　良彦、足立　英輔、梶山　潔

【背景】検査用バリウムによる下部消化管穿孔は非常に稀である。
【症例】68 歳の女性。健診の上部消化管造影検査後、翌日より腹痛、下血あり救急搬送された。CT でＳ状結腸にバリウム塊、腸管壁に air を認め、当初は腸管気腫症を疑われ保存的加療の方針となった。翌日、腹痛増強および炎症反応の上昇認め、CT にてＳ状結腸穿通が疑われ緊急で開腹手術を施行した。術中所見ではＳ状結腸のバリウム塊に一致して腸間膜内への壊死穿通を認めた。同部位を切除、再建し回腸ストーマを造設した。術後経過は良好で術後 18 日目に自宅退院した。病理検査では壊死・穿孔の原因として他の要因(憩室、悪性腫瘍など)は指摘されなかった。
【考察】本症例は検査用バリウムによる広範囲の腸管壊死、穿通を生じており、その病態について若干の文献的な考察を加え報告する。

3-1-4.

当院における虫垂穿孔を来した虫垂杯細胞カルチノイドの１例

国立病院機構 大分医療センター　外科

○黒瀬 友哉
荒金 佑典、吉田 百合絵、高橋 純一、渡邉 公紀、高祖 英典、椛島 章

【症例】60 歳代女性。下腹部痛を主訴に前医受診し、腹部単純 CT にて穿孔性虫垂炎と診断され当院紹介となり、緊急手術を施行した。腹腔鏡で観察したところ、腹膜播種なく、腫瘍を疑う所見はなかった。腹腔鏡下虫垂切除術施行し、術後 4 日目に自宅退院した。病理結果にて杯細胞カルチノイドと診断され、術後 20 日目に追加切除として回盲部切除術施行した。術後補助化学療法として XELOX 療法 8 コース施行し、術後 1 年半経過しているが再発なし。
【まとめ】術前診断が困難であった稀な虫垂杯細胞カルチノイドを経験したので文献的考察を加えて報告する。

3-2-1.

多発肝転移 R0 切除後無再発で経過している BRAF 変異陽性 StageIV 直腸癌の 1 症例

九州大学大学院　消化器・総合外科

○進　勇輝
中西良太、大竹晶彦、龍神圭一郎、
池田真一郎、江端由穂、吉山貴之、夏越啓多、
播磨朋哉、豊田怜、田中康、川副徹郎、
田尻裕匡、財津瑛子、中島雄一郎、太田光彦、
沖英次、吉住朋晴

【背景】
BRAF 変異陽性の大腸癌は薬物療法の効果が乏しく予後不良とされている。また転移巣が切除可能であっても切除すべきか否かは一様な見解は得られていない。
【症例】
44 歳男性。11 個の肝転移を伴う直腸癌 cT4aN2aM1a(H3) c-StageIVa、BRAF V600E 変異陽性(RAS-WT、MSS)。若年かつ R0 切除が可能であり、本人希望もあったため、conversion 手術を目指し、薬物療法(FOLFOXIRI＋Bevacizumab)を開始した。5 コース施行後、腫瘍縮小効果が得られ、2 期的に原発巣と肝転移巣を切除した。病理結果は ypT3(grade2)N0M1a, yp-StageIVa で R0 切除が得られた。術後補助化学療法として XELOX を 7 コース施行し、現在術後 1 年 3 ヶ月無再発で経過している。
【結論】
BRAF 変異陽性の StageIV 直腸癌に対しても症例を選べば、薬物療法と R0 手術の組み合わせで、長期予後が得られる可能性が示唆された。

3-2-2.

回盲部癌術後早期に右外腸骨領域リンパ節および吻合部近傍の壁内転移を認めた 1 例

済生会唐津病院　外科

○稲葉　大地
宮崎　充啓、柿添　圭成、枝川　真
久良木　亮一、力丸　竜也、松山　歩
筒井　信一、山懸　基維、園田　孝志

症例は 87 歳、女性。回盲部癌に対して結腸右半切除術を施行し、病理組織学的検査は pT3N0M0、pStageⅡであった。年齢を考慮し、術後補助化学療法は施行せず経過観察の方針としていた。術後 6 ヶ月目の CT 画像検査で右外腸骨領域リンパ節転移および吻合部口側に再発病変を認め、化学療法(FOLFOX+Bmab)を導入した。化学療法半年施行後の CT 画像検査にて新規病変を認めず、既存病変の縮小を認めたため、初回手術より 1 年 2 ヶ月後に転移巣に対し手術(右外腸骨領域リンパ節郭清および小腸切除再建術)を施行し、肉眼的完全切除を行った。病理組織学的検査の結果、右外腸骨領域リンパ節病変と吻合部口側病変ともに初回手術時と同様の初見で再発病変と診断した。比較的稀な回盲部癌の術後再発形式を経験したので文献的考察を交えて報告する。

3-2-3.

経仙骨的アプローチにより切除しえた直腸 GIST の 1 例

済生会福岡総合病院

○中村 聡太
本坊拓也、藤本禎明、王歓林、高田和樹、岡留淳、平井文彦、原田昇、野添忠浩、江見泰徳、伊東啓行、定永倫明、松浦弘

症例は 70 歳男性。便秘精査にて当院を紹介受診された。下部消化管内視鏡では直腸 Rb 右壁に 4cm 超の粘膜下腫瘍を認め、消化管透視では直腸 Rb 右壁に球状透亮像を認め、腫瘍の辺縁は歯状線を超えていた。同部位を 2 回生検したが確定診断に至らなかった。造影 CT で腫瘍は境界明瞭で周囲組織へ浸潤を認めず、明らかなリンパ節腫脹や遠隔転移は認めなかった。直腸 GIST を最も疑い、リンパ節郭清の必要はないと考え、経仙骨的直腸切除術を行う方針とした。仙骨右縁に沿って皮膚を切開し、肛門挙筋を切開して腫瘍に到達した。腫瘍は直腸壁と連続性があり、直視下に切除可能で、経仙骨的直腸切除術を施行した。術後病理組織診断では c-kit 陽性の紡錘形腫瘍細胞が錯綜配列を呈し、GIST の診断であった。現在、術後再発なく経過し当院外来を定期受診している。

3-2-4.

蛋白漏出性胃腸症を併発した肝転移を伴う上行結腸癌に対して手術を行なった一例

飯塚病院　外科

○南　祐
由茅隆文、新井貴大、春野覚史、梶原脩平、工藤健介、本村貴志、中ノ子智徳、黒田陽介、岡本正博、古賀聡、山下洋市

75 歳、女性。数ヶ月で 3 kg の体重減少と 2 ヶ月前から持続する軟便を主訴に前医を受診した。上下部内視鏡検査と CT 検査で、S4 に 20 mm 大の単発肝転移を伴う巨大上行結腸癌（10 cm, 1 型）の診断となり、当科紹介となった。初診時に、水疱形成を伴う下腿浮腫と低 Alb 血症（1.4 mg/dl）を認めた。膠原病などの低 Alb 血症をきたす内科疾患は指摘できず、蛋白漏出シンチで結腸内に RI 集積を認め、上行結腸癌による蛋白漏出性胃腸症と診断した。PNI 29 と縫合不全のリスクが高いと考え、吻合は二期的に行う方針とし、肝 S4 部分切除術および回盲部切除術、回腸人工肛門造設術を施行した。術後の経過は良好で、低 Alb 血症は改善傾向である。
上行結腸癌による蛋白漏出性胃腸症に対して手術を施行した一例を経験したため文献的考察を加えて報告する。

3-3-1.

腸骨-大腿深動脈バイパスに拡大大腿深動脈形成を併施した１例

国立病院機構　九州医療センター
血管外科

〇桑原 真理絵

松原裕、古山正、小野原俊博

74 歳男性。左 CLTI に対して複数回のバイパス術既往も全て閉塞。足趾潰瘍あり。血管造影では左外腸骨動脈から膝窩動脈まで閉塞し、下腿は前脛骨動脈の一部のみ描出された。大腿深動脈は第 3 分枝より遠位のみ描出されていた。残存下肢静脈は無く、上肢の静脈は細径であった。大腿深動脈が重要な側副血行路を形成していたため、同部位へのバイパスを意図し、大腿深動脈第 3 分枝まで露出し、第 2 分枝まで血栓内膜摘除を行いウシ心膜でパッチ形成。8mm 管状人工血管を用いて、中枢は左総腸骨動脈、末梢は大腿深動脈のパッチに吻合した。中枢のみの血行再建であったが足趾潰瘍は治癒した。重症虚血肢に対する血行再建は完全血行再建が望ましいが、適切なグラフトがなく血行再建法に難渋することがある。本症例は大腿深動脈が良好な側副血行路となっており、拡大大腿深動脈形成を併施することで治療効果を得た。

3-3-2.

Ｂｌｕｅ　ｔｏｅ症候群に対してレオカーナで創傷治癒が得られた１例

国立病院機構　福岡東医療センター　外科

〇上野　晃平

松本　拓也、小齊　侑希子、佐々木　駿、谷口　大介、井口　友宏、石田　真弓、内山　秀昭

【背景】大動脈の粥状硬化巣からコレステロール結晶が飛散され末梢の微小動脈が閉塞して生じる足趾の病変をＢｌｕｅ　ｔｏｅ症候群と言う。確立した治療法はなく副腎皮質ホルモンやＬＤＬアフェレーシスが有効であると言われている。

【症例】症例は７７歳男性。高血圧、糖尿病、Ｓｈａｇｇｙ　Ａｏｒｔａを伴う胸部大動脈瘤（ステントグラフト内挿術後）の既往がある。Ｘ年Ｙ月に両側に間欠性跛行が出現し、左総大腿動脈浅大腿動脈パッチ形成術、腸骨動脈ステント留置術を施行した。Ｘ年Ｙ＋１月に全足趾にＢｌｕｅ　ｔｏｅが出現。疼痛コントロール困難な右第４趾を切断後、治癒が得られなかったためレオカーナを開始した。レオカーナ開始から１６３日目に右４趾を含めて全足趾の治癒を確認した。

【結語】Ｂｌｕｅ　ｔｏｅ症候群に対してレオカーナを使用し治癒を得た１例を経験した。

3-3-3.

血管内治療が奏功した医原性仮性動脈瘤の2例

公立学校共済組合　九州中央病院 外科

○宗村 岳人
岩佐憲臣、隈宗晴、高階悠、冨山貴央、野中謙太朗、藤中良彦、森田和豊、大垣吉平、中村俊彦、前原伸一郎、寺本成一、斉藤元吉、足立英輔、梶山潔

症例1は63歳女性、左高位脛骨骨切り術術後7日目に創部出血と下腿の緊満を認めた。術後37日目、腫脹部へドレーン挿入時に多量の出血を認め、CTにて腓骨動脈仮性動脈瘤と診断された。保存的加療を継続したが、再出血を繰り返し、術後77日目に当院紹介となった。コイル塞栓術および血腫除去術を施行、治療9日目に自宅退院となった。
症例2は84歳男性、左大腿骨転子部骨折に対して骨接合術を施行、術後、大腿部の腫脹、疼痛、貧血の進行を認め、術後6日目に当院へ紹介。CTでは左大腿深動脈仮性動脈瘤を認め、同日にコイル塞栓術を施行、術後4日目に紹介元へ転院となった。
今回、外科的アプローチが困難な医原性仮性動脈瘤に対し血管内治療が奏功した2例を経験したので若干の文献的考察を交えて報告する。

3-3-4.

腹部大動脈を合併切除した精巣腫瘍、後腹膜リンパ節転移の一例

九州大学大学院　消化器・総合外科

○緒方 克哉
吉野 伸一郎、井上 健太郎、森﨑 浩一
中西 良太、沖 英二、吉住 朋晴

症例は28歳、男性。腹痛の精査CTで両側腎動脈、腹部大動脈を巻き込む10cm大の後腹膜腫瘍を認め、当院紹介となった。精査の結果、左精巣胚細胞性腫瘍の後腹膜リンパ節転移の診断となり、左高位精巣摘除術、化学療法(BEP 4コース＋EP 2コース)を施行された。腫瘍は縮小したが、これ以上の化学療法の効果は期待できなかったため、手術の方針とした。手術は後腹膜腫瘍切除、腹部大動脈合併切除・人工血管置換、右横隔膜下の傍大動脈リンパ節切除術を施行した。術後に右乳び胸を認め、胸管塞栓術を施行した。術後29日目に退院となった。精巣胚細胞性腫瘍の後腹膜リンパ節転移では浸潤、癒着のために隣接する臓器の合併切除を要することがある。今回、精巣胚細胞性腫瘍に対して腹部大動脈合併切除を施行した一例を経験したので、文献的考察を踏まえて報告する。

3-3-5.

背側膵動脈瘤を伴う正中弓状靭帯症候群に対して二期的治療を行った一例

九州大学大学院　消化器・総合外科

○馬場　崇平
木下　豪、河波　政吾、吉野　伸一郎
川副　徹郎、井上　健太郎、森﨑　浩一
太田　光彦、沖　英次、吉住　朋晴

症例は 61 歳、男性。腹部症状なし。健診異常を契機に施行された造影 CT 検査で、正中弓状靭帯による圧迫で高度に狭窄した腹腔動脈と 13mm 大の嚢状背側膵動脈瘤を認め、当科紹介となった。治療は腹腔鏡下正中弓状靭帯切離術を先行し腹腔動脈の圧迫を解除した後、二期的に腹腔動脈ステント留置術、背側膵動脈瘤塞栓術を施行した。腹腔動脈に留置したステントは十分に拡張し、造影でも良好な順行性血流が得られ、術後経過は良好であった。正中弓状靭帯症候群では圧迫により狭窄・閉塞した腹腔動脈の側副路として、上腸間膜動脈経由の膵十二指腸動脈アーケードが発達し、血行力学的負荷による動脈瘤を形成することがあるが、確立された治療戦略はない。今回、二期的治療をし得た 1 例を経験したので、文献的考察を踏まえ報告する。

3-3-6.

膝窩動脈外膜嚢腫に対して切除再建術を施行した 1 例

済生会福岡総合病院　血管外科

○永島 翔一朗
岡留 淳、伊東 啓行

症例は 52 歳男性。既往に特記事項なし。3 年前より右下肢に跛行症状が出現。経時的に症状の増悪を認め、精査加療目的で当科に紹介となった。当科紹介時、ABI は右下肢で 0.78 と低下していた。画像検査にて右膝窩動脈の狭窄に加え、右膝窩動脈周囲に多房性の腫瘤を疑う所見を認め、右膝窩動脈外膜嚢腫疑いで全身麻酔下に人工血管を用いて切除再建術を施行した。術後は右下肢の跛行症状は消失し、ABI 検査は右下肢で 1.26 まで波形を含めて改善を認め、術 6 日後に問題なく退院となった。
膝窩動脈外膜嚢腫は、動脈外膜と中膜の間にコロイド様物質（嚢腫）が貯留して動脈内腔の狭窄もしくは閉塞をきたし、下肢に虚血症状が生じる病態であり、膝窩動脈に好発する非動脈硬化性の比較的稀な疾患である。今回我々は、術前の諸検査にて同疾患を疑い、切除再建術を施行し治療が奏功した症例を経験したので、治療の妥当性に教育的考察も加え報告する。

3-3-7.

PCI を契機に発症した上腕動脈閉塞に対しバイパス術を施行した 1 例

国立病院機構　別府医療センター

○石松　諒
中山　謙、是久　翔太郎、吉田　大輔
田中　仁寛、福山　誠一、久米　正純
岡本　龍郎、川中　博文、矢野　篤次郎

症例は 75 歳男性。狭心症に対し PCI を受け、カテーテルを抜去した後に右上肢の疼痛が出現、動脈造影で尺骨動脈の血流遅延を認めたが、橈骨動脈の触知は良好で経過観察された。PCI 後 3 日目に右前腕の腫脹、手指運動障害を認め、コンパートメント症候群と診断され減張切開術を施行された。PCI 後 26 日目に退院となったが、右第 4 指先潰瘍を認めていた。退院後 5 ヵ月目に右手指のチアノーゼと疼痛の急性増悪で緊急受診し、右肘部上腕動脈以下の閉塞を認めた。緊急で右上肢動脈血行再建術を施行した。まず血栓除去を試みたが、血栓除去カテーテルが挿入できず断念した。右橈側皮静脈をグラフトとして右上腕―橈骨動脈バイパス術を施行した。術後症状は改善し、右第 4 指先潰瘍も治癒した。上肢の動脈閉塞について若干の文献的考察を加え報告する。